СОВРЕМЕННЫЙ АЛГОРИТМ ДИАГНОСТИКИ ИБС: ВАРИАНТЫ НАГРУЗОЧНОГО ТЕСТИРОВАНИЯ.

Аксельрод А.С., заведующая отделением функциональной диагностики

Клиники кардиологии ММА им. И.М. Сеченова

Ранняя диагностика ИБС по-прежнему является одной из наиболее актуальных проблем практической кардиологии, поскольку именно первичная профилактика осложнений приводит к снижению сердечно-сосудистой смертности и случаев нефатальных осложнений. На сегодняшний день «золотым стандартом» диагностики ИБС по-прежнему остается коронароангиография. Это исследование является инвазивным и сопряжено со всеми возможными рисками инвазивных осложнений.

Априорно высокая претестовая вероятность стенозирующего коронарного атеросклероза у мужчин старше 40 лет при наличии типичных ангинозных болей показана в одной из известных таблиц Diamod GA еще в 1979 (рисунок 1). По сути мужчина старше 40 лет с факторами риска ИБС (гиперхолестеринемия, артериальная гипертензия, отягощенный семейный анамнез) может быть направлен на коронароангиографию для исключения стенозирующего коронарного атеросклероза без предварительного проведения нагрузочного теста. Однако эта таблица становится практически бесполезной при наличии у пациента с множественными факторами риска ИБС немой ишемии миокарда.

Алгоритм диагностики ИБС с использованием визуализирующих методик.

Использование так называемых «визуализирующих методик» позволяет решить вопрос о необходимости проведения коронароангиографии, то есть позволяет учесть такие качества скринингового ЭКГ-теста, как чувствительность, специфичность и воспроизводимость.

В самом начале этого алгоритма (рисунок 2) в зависимости от клинических проявлений ИБС мы имеем возможность выбора одного из трех вариантов нагрузочного теста:

- нагрузочный тредмил-тест;
- велоэргометрия;
- спироэргометрия.

Нагрузочный тредмил-тест по сути является универсальным скрининговым исследованием и подходит для любого пациента, независимо от возраста и физических возможностей, так как ходьба - наиболее физиологический вид физической активности.

В отличие от этого варианта стресс-системы, **велоэргометр** занимает гораздо меньше места, но не пригоден для тестирования пожилых людей с выраженной патологией суставов.

В том случае, когда мы подозреваем одышку как эквивалент стенокардии, мы используем особый метод скринингового стресс-теста – **спироэргометрию**.

К визуализирующим методикам относят три варианта инструментальной диагностики, которые при сомнительном результате нагрузочного теста могут быть доводом в пользу проведения коронароангиографии:

- мультиспиральная компьютерная томография коронарных артерий с контрастированием;
- перфузионная сцинтиграфия миокарда с нагрузкой;
- стресс-эхокардиография миокарда (с нагрузочной стресс-системой или с использованием добутамина).

Стоит вернуться к вопросу о том, какую динамику ЭКГ на сегодняшний день принято считать достоверным критерием ишемии миокарда, а какие электрокардиографические изменения могут косвенно свидетельствовать в пользу значимого стенозирующего коронарного атеросклероза.

В соответствии с критериями Darrow M, 2000 (рисунок 3) и современными пересмотрами, представленными в различных рекомендациях, наиболее достоверными критериями ишемии миокарда в настоящее время являются следующие ЭКГ-критерии:

- горизонтальная депрессия сегмента ST не менее 1 мм;
- косонисходящая депрессия сегмента ST не менее 1 мм;
- медленная косовосходящая депрессия сегмента ST не менее 1.5 мм;
- элевация сегмента ST.

Следует также отметить, что в связи с низкой специфичностью депрессии сегмента ST у женщин диагностически значимой является значение депрессии 2 мм. Сомнительный результат нагрузочного теста у женщин нередко можно увидеть в виде заключения «проба сомнительная (“женский” ложноположительный тест? немая ишемия миокарда?)». На сегодняшний день можно также видеть обсуждения о высокой чувствительности и не столь высокой специфичности медленной косовосхоящей депрессии сегмента ST со спорами относительно достаточности ее значения 1.5 мм.

Использование визуализирующих методик возможно в ситуации, когда получен отрицательный результат нагрузочного теста, однако имеющиеся клинические данные и особенности анамнеза позволяют усомниться в высокой воспроизводимости и высокой чувствительности теста у данного больного. Особенностями нагрузочного тестирования, которые должны насторожить лечащего врача в вопросе достаточной воспроизводимости теста могут быть следующие результаты нагрузочного теста при нормальной динамике сегмента ST:

1. снижение АД на пике нагрузки и в восстановительном периоде или выраженный симпатико-астенический тип реакции на нагрузку;
2. индукция желудочковых нарушений сердечного ритма на пике нагрузки или в восстановительном периоде (стресс-индуцированные желудочковые нарушения сердечного ритма), особенно в сочетании с низкой толерантностью к физической нагрузке.

Возможности спироэргометрии как скринингового стресс-теста у пациентов с ИБС.

Для пациентов, предъявляющих жалобу на одышку, которая может быть расценена как эквивалент стенокардии, наиболее оптимальным вариантом скринингового нагрузочного теста является спироэргометрия. Это исследование является одномоментной оценкой функционального состояния сердечно-сосудистой системы, дыхательной системы и клеточного метаболизма. Полученные параметры позволяют оценить степень и место нарушений, а также определить прогноз дальнейшего течения имеющейся патологии.

По сути данный инструментальный метод исследования позволяет провести дифференциальный диагноз одышки по значению пикового потребления кислорода (VO_2 peak) и является «золотым стандартом» оценки толерантности к физической нагрузке (рисунок 4).

На самом деле, помимо скринингового исследования этот инструментальный метод является диагностическим методом с широким спектром возможностей (рисунок 5), который позволяет его использовать в различных областях медицины. В частности, такой показатель, как пиковое потребление кислорода (VO_2 peak), позволяет уточнить риск периоперационных осложнений (рисунок 6). При этом методика позволяет достоверно оценить тяжесть хронической сердечной недостаточности у пациентов с ИБС (рисунок 7).

На сегодняшний день считается доказанным, что увеличение переносимости нагрузок на 1% приводит к снижению сердечно-сосудистой смертности на 2%, а VO_2 peak является независимым предиктором смертности.

Используя систематические индивидуальные физические тренировки, врач-реабилитолог достигает «перехода» пациентов из класса в класс.

Вероятно, в практике любого врача-кардиолога имеются истории, демонстрирующие значимость визуализирующих методик в диагностическом алгоритме некоторых пациентов.

Показательной является история пациента К., 53 лет, который обратился в клинику кардиологии УКБ №1 в октябре 2016 года в связи с регистрацией парной желудочковой экстрасистолии на ЭКГ покоя. Из анамнеза было известно, что с 1996 года в анализе липидного спектра крови регистрировалась гиперхолестеринемия 9-12 ммоль/л. От приема статинов пациент отказывался. Ежедневно посещал фитнесс-клуб, и лишь при активном расспросе отмечал появление одышки в течение последнего года при длительной интенсивной ходьбе. Обращал также на себя внимание отягощенный семейный анамнез (у отца пациента имеется мультифокальный атеросклероз, клинически – немая ишемия миокарда).

При проведении трансторакальной эхокардиографии не было выявлено нарушений локальной и глобальной сократимости, ФВ составила 68%, лоцировалось уплотнение аорты, створок аортального и митрального клапана без признаков формирования порока.

Пациенту было предложено проведение коронароангиографии, от которой он отказался. При проведении суточного мониторирования ЭКГ была зарегистрирована одиночная и парная желудочковая экстрасистолия (рисунок 8). Перед проведением нагрузочного тредмил-теста обращала на себя внимание частая одиночная мономорфная желудочковая экстрасистолия с резким учащением на пике нагрузки (рисунок 9). Кроме того, на этой же ступени теста была зарегистрирована устойчивая горизонтальная депрессия сегмента ST в отведениях II, III, aVF, V3-6 до 2.5 мм (рисунок 10). Пациент предъявлял жалобы на одышку.

Поскольку от предложенной коронароангиографии пациент вновь отказался, была проведена мультиспиральная компьютерная томография коронарных артерий с контрастированием, которая продемонстрировала протяженный стеноз передней межжелудочковой артерии и окклюзию правой коронарной артерии (рисунок 11).

Предложенный случай демонстрирует полное соответствие скринингового тредмил-теста и результатов одной из визуализирующих методик, однако в практической

кардиологии нередко имеются случаи рассогласования результатов этих методов исследования.

Довольно показательным в этом смысле является случай пациентки М., 63 лет, которая обратилась в клинику кардиологии УКБ №1 ПМГМУ им. И.М. Сеченова по поводу давящих болей в области сердца, возникающих при подъёме в гору в течение последних 6 месяцев. В анамнезе также обращал на себя внимание затяжной эпизод давящих болей в области сердца, возникший около 2 месяцев назад. При стационарном обследовании была выявлена умеренная гиперхолестеринемия (6.8 ммоль/л), лоцирована уплотненная аорта при проведении трансторакальной эхокардиографии. С учетом эпизода затяжных болей в области сердца пациентке была проведена перфузионная сцинтиграфия миокарда с нагрузкой, где выявлен дефект перфузии боковой стенки в покое с переходом на заднюю стенку при нагрузке (рисунок 12). На представленных иллюстрациях видно, что значимой динамики ЭКГ на фоне нагрузки не зарегистрировано.

Также демонстративным является случай пациента Л., 54 лет, госпитализированного в стационар в декабре 2016 года с жалобами на давящий дискомфорт в области сердца, возникающий при ходьбе на 200 м с августа 2016 года и усилившийся в холодную погоду в декабре. При проведении трансторакальной эхокардиографии и нагрузочного тредмил-теста значимой патологии выявлено не было. Однако, с учетом наличия множественных факторов риска (мужской пол, возраст старше 40 лет, курение, гиперхолестеринемия 9 ммоль/л, отягощенный семейный анамнез, артериальная гипертензия) пациенту была проведена коронароангиография. Выявлен 90% стеноз передней межжелудочковой артерии (ПМЖА) и 70% стеноз диагональной артерии (ДА). После проведения стентирования ПМЖА на фоне терапии бисопрололом 5 мг/сут, клопидогрелем 75 мг/сут и аторвастатином 20 мг/сут в январе при ходьбе в холодную погоду пациент отметил возобновление болей в области сердца. Проведена перфузионная сцинтиграфия миокарда с нагрузкой (рисунок 13), где выявлены симптомы стресс-индуцированной ишемии миокарда. После стентирования 70% стеноза ДА была получена положительная динамика контрольной перфузионной сцинтиграфии миокарда. Пациент также отметил полное отсутствие болей при ходьбе.

Довольно типичной является история пациента Д, 62 лет, который обратился на амбулаторную консультацию с жалобами на боли в икроножных мышцах при ходьбе. При проведении дуплексного сканирования артерий ног были выявлены множественные значимые стенозы артерий нижних конечностей, что позволяло расценить жалобы как проявление облитерирующего атеросклероза артерий нижних конечностей. У такого пациента, безусловно, было необходимо исключение гемодинамически значимого

стенозирующего атеросклероза коронарных артерий и немой ишемии миокарда, однако при попытке проведения тредмил-теста проба была неинформативной: боли в ногах возникли при достижении 60% возрастной нормы. При проведении трансторакальной эхокардиографии была выявлена гипокинезия нижней стенки левого желудочка.

Для решения вопроса о мультифокальности и необходимости проведения коронароангиографии пациенту был проведен добутаминовый тест как вариант стресс-эхокардиографии. Появление двухфазной реакции сократимости (двухфазный добутаминовый ответ) для этого пациента позволило бы не только решить вопрос необходимости проведения коронароангиографии, но и оценить необходимость реваскуляризации миокарда.

Как известно, подтверждением наличия жизнеспособного миокарда является увеличение сократимости сегментов с исходной сниженной сократимостью в ответ на введение низких (5-10 мкг/кг/мин) доз добутамина с последующим ухудшением сократимости в тех же сегментах на фоне введения высоких (20 мкг/кг/мин) доз.

У пациента Д. проба была положительной: как видно из представленной иллюстрации (рисунок 14), имеется сужение полости левого желудочка с последующим ее расширением, что является признаком последовательного улучшения, а затем ухудшения сократимости. При проведении коронароангиографии у пациента было выявлено гемодинамически значимое многососудистое поражение коронарных артерий, а в дальнейшем успешно проведено аорто-коронарное шунтирование.

Таким образом, на сегодняшний день можно сказать, что неинвазивная диагностика ИБС представляет собой отлаженный, но не всегда очевидный алгоритм. Чаще всего мы используем визуализирующие методики диагностики ИБС (перфузионную сцинтиграфию миокарда с нагрузкой, стресс-эхокардиографию, мультиспиральную компьютерную томографию) при сомнительном результате скринингового нагрузочного теста или при невозможности его проведения (пациенты с облитерирующим атеросклерозом артерий нижних конечностей). Однако отсутствие типичной ишемической динамики сегмента ST у пациента с несколькими факторами риска ИБС оправданно позволяет использовать визуализирующие методики диагностики, несмотря на отрицательный результат первичного теста, поскольку именно клинический статус пациента в сочетании с данными его анамнеза позволяют определить единственно верный для каждого конкретного пациента алгоритм диагностики.

Рисунок 1. Претестовая вероятность ИБС у мужчин и женщин в зависимости от возраста и клинических проявлений (Diamond GA, 1979)

Возраст	Пол	Ангинозные боли			
		Типичные	Атипичные	Неангинозные	Нет
30-39	муж	Средняя	средняя	< 10%	< 5%
	жен	Средняя	< 5%	< 5%	< 5%
40-49	муж	> 90%	средняя	средняя	< 10%
	жен	Средняя	< 10%	< 5%	< 5%
50-59	муж	> 90%	средняя	средняя	< 10%
	жен	Средняя	средняя	< 10%	< 5%
60-69	муж	> 90%	средняя	средняя	< 10%
	жен	> 90%	средняя	средняя	< 10%

Diamond GA, N Engl J Med 1979;300:1350-8

Рисунок 2. Алгоритм диагностики ИБС

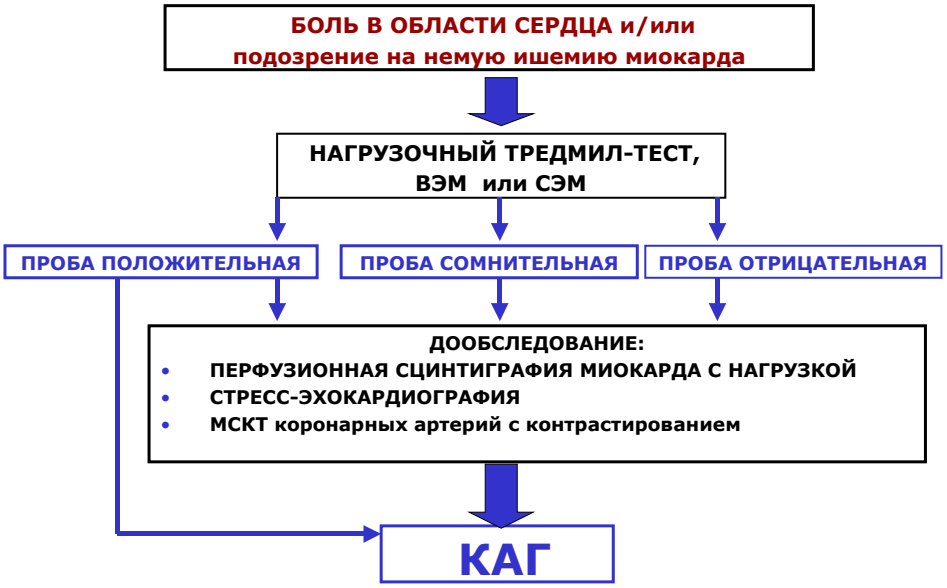

Рисунок 3. Наиболее специфичные ЭКГ-критерии ишемии миокарда

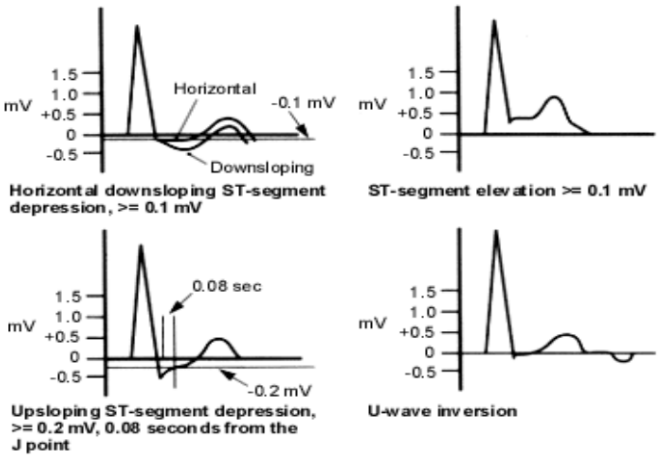

Рисунок 4. Спироэргометрия

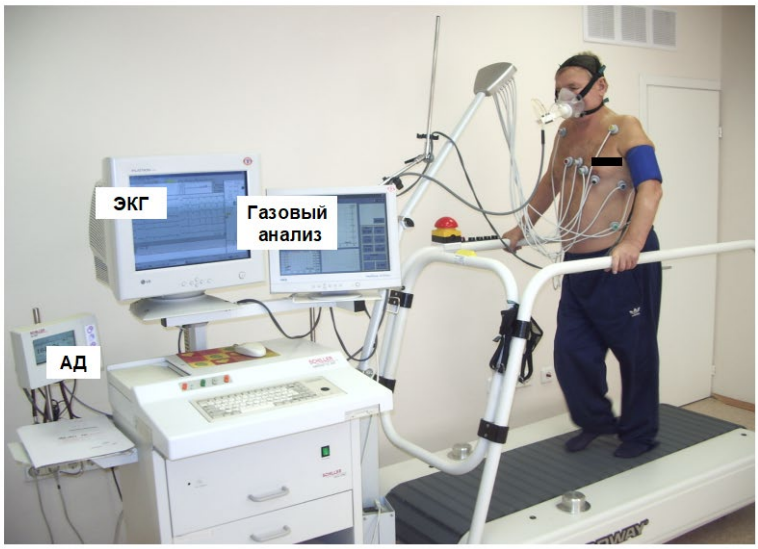

Рисунок 5. Показания к эргоспирометрии

ПОКАЗАНИЯ К ЭРГОСПИРОМЕТРИИ

Хроническая сердечная недостаточность

Диагноз
Тяжесть
Прогноз, отбор на трансплантацию (I A)
Эффект лечения

Реабилитация

Экспертиза трудоспособности

Дифференциальный диагноз при одышке/ утомляемости

Хирургия
Кардиохирургия
Показания к операции
Оценка эффективности
Стратификация риска

Изучение патогенеза, механизмов лечебных воздействий

Профессиональный и любительский спорт, спортивная медицина

Wasserman K (ed) Principles of exercise testing and interpretation. Lippincott Williams & Wilkins; 2011

Рисунок 6. Прогностическое значение пикового потребления кислорода (VO_2 peak).

VO_2peak мл/мин/кг	Прогноз на 1 год
≤ 10 (≤ 14* в сочетании с низким САД)	**Плохой (максимальная смертность)** Высокий риск «больших» хирургических операций
10 - 18	**Промежуточный**
>18	**Хороший**

*включая пациентов с клапанными пороками

Gitt K et al in:Cardiopulmonary exercise testing and cardiovascular health. Editor Wasserman K 2002;Futura publ:63-77

Myers J et al. Ann Intern Med 1998;129:286-293

Рисунок 7. Тяжесть хронической сердечной недостаточности у пациентов с ИБС.

Класс	Тяжесть ХСН	VO_2 peak мл/мин/кг	VO_2 AT мл/мин/кг	Макс. сердечный индекс (л/мин/м²)
A	Отсутствует-легкая	>20	>14	> 8
B	Легкая-умеренная	16-20	11-14	6-8
C	Умеренная-выраженная	10-16	8-11	4-6
D	Тяжелая	6-10	5-8	< 4

Weber KT, Janicki JS, eds.: Cardiopulmonary Exercise Testing: Physiologic Principles and Clinical Applications. Philadelphia:WB Saunders,1986

Рисунок 8. Результаты холтеровского мониторирования пациента К., 53 лет (одиночная и парная желудочковая экстрасистолия).

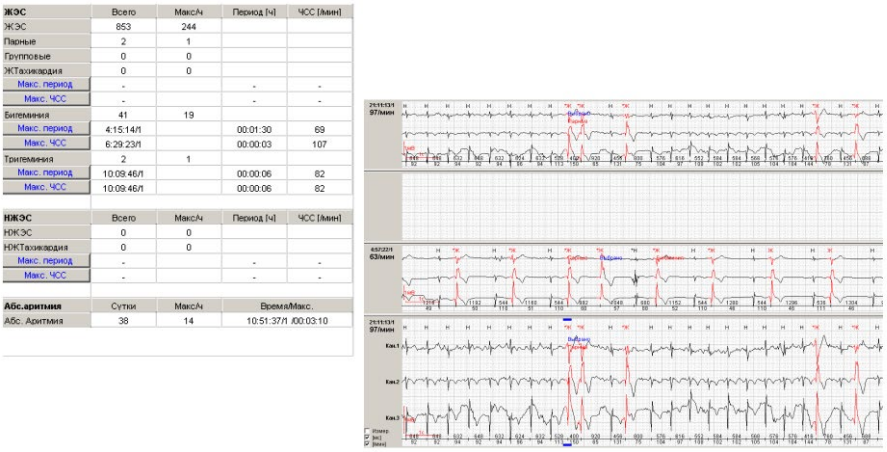

ЖЭС	Всего	МаксЧ	Период [ч]	ЧСС [мин]
ЖЭС	853	244		
Парные	2	1		
Групповые	0	0		
ЖТахикардия	0	0		
Макс. период	-		-	-
Макс. ЧСС	-		-	-
Бигеминия	41	19		
Макс. период	4:15:14/1		00:01:30	69
Макс. ЧСС	6:29:23/1		00:00:03	107
Тригеминия	2	1		
Макс. период	10:09:46/1		00:00:06	82
Макс. ЧСС	10:09:46/1		00:00:06	82

НЖЭС	Всего	МаксЧ	Период [ч]	ЧСС [мин]
НЖЭС	0	0		
НЖТахикардия	0	0		
Макс. период	-		-	-
Макс. ЧСС	-		-	-

Абс.аритмия	Сутки	МаксЧ	Время/Макс.
Абс. Аритмия	38	14	10:51:37/1 /00:03:10

Рисунок 9. Стресс-индуцированная мономорфная желудочковая экстрасистолия у пациента К. во время нагрузочного тредмил-теста.

Рисунок 10. Ишемическая динамика сегмента ST у пациента К., 53 лет.
А – ЭКГ на пике нагрузки; Б – появление косонисходящей депрессии сегмента ST в восстановительном периоде.

А

Б

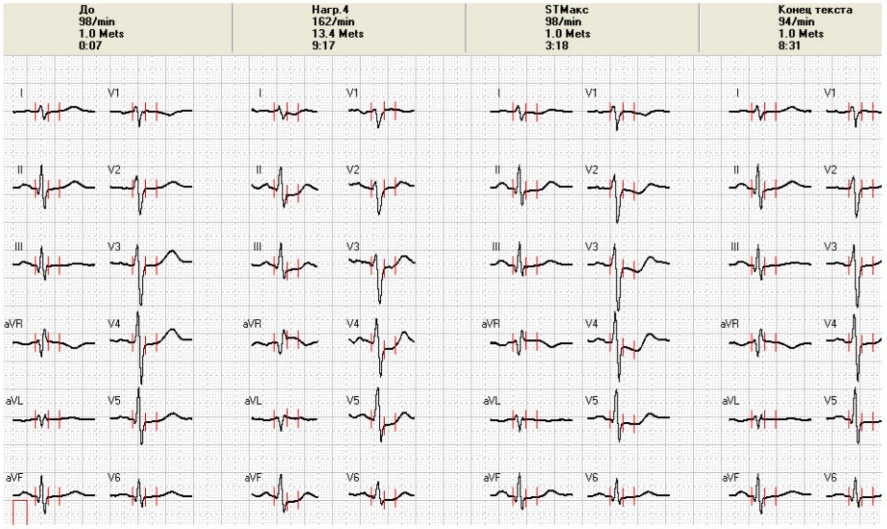

Рисунок 11. Стенозирующий атеросклероз коронарных артерий у больного К., 53 лет.

ПМЖВ в проксимальном сегменте имеет кальцинированную протяженную бляшку со стенозированием 50-75% (указано стрелкой).

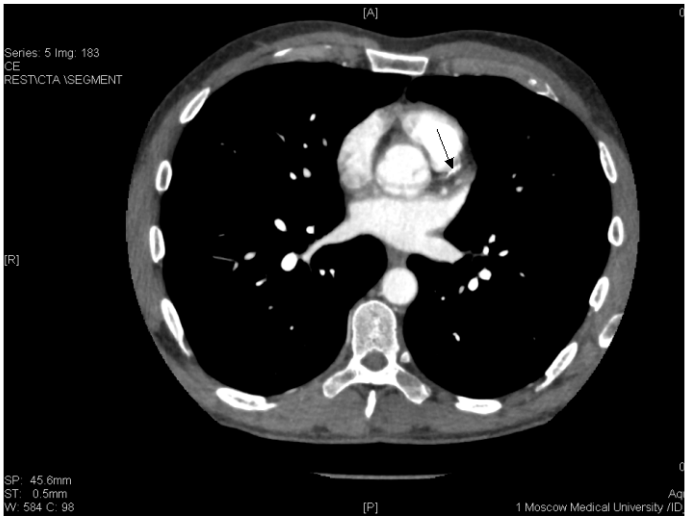

ПКА в проксимальном сегменте окклюзирована (указано стрелкой), дистальный отдел и ЗМЖВ заполняются контрастным веществом.

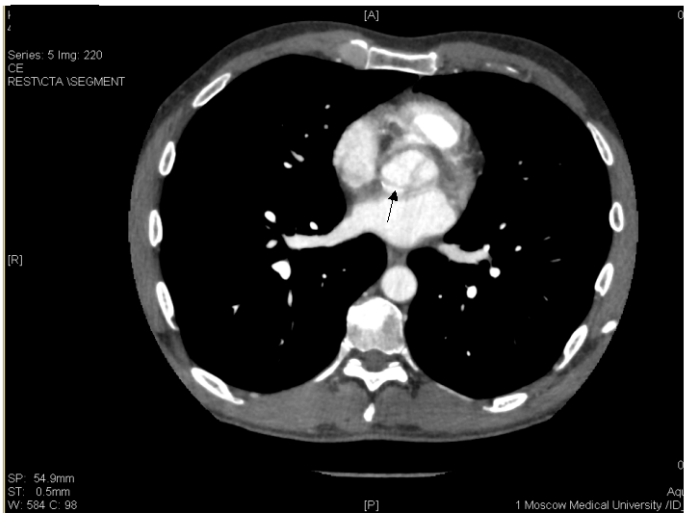

Рисунок 12. Результаты перфузионной сцинтиграфии пациентки М., 63 лет: дефект перфузии боковой стенки в покое с переходом на заднюю стенку при нагрузке.

Дефект перфузии боковой стенки в покое (центральный фрагмент ячеек, черные стрелки) с переходом на заднюю стенку при нагрузке (средняя ячейка в левом ряду)

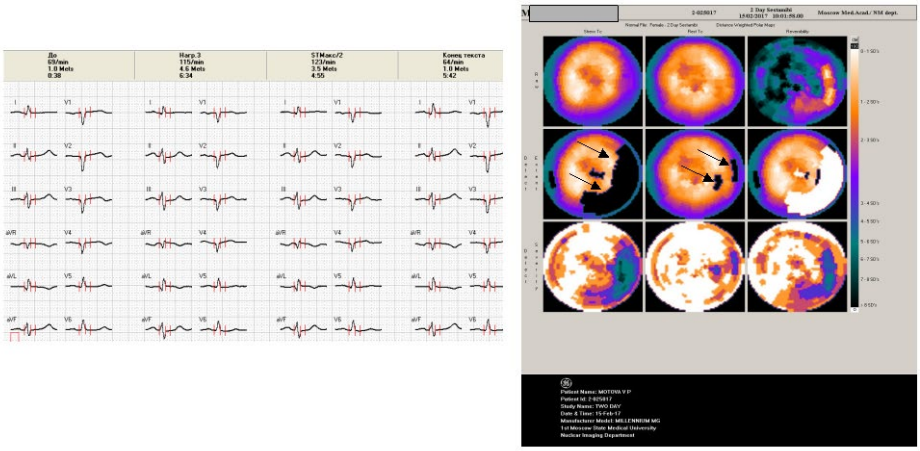

Рисунок 13. Результаты перфузионной сцинтиграфии миокарда пациента Л., 54 лет: стресс-индуцированный передне-боковой дефект перфузии на пике нагрузки при отсутствии значимой динамики сегмента ST.

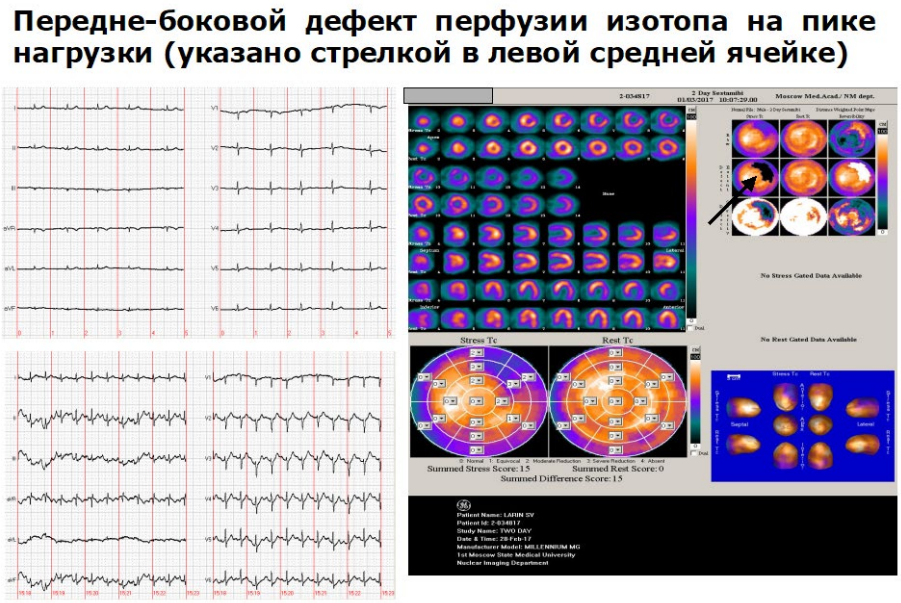
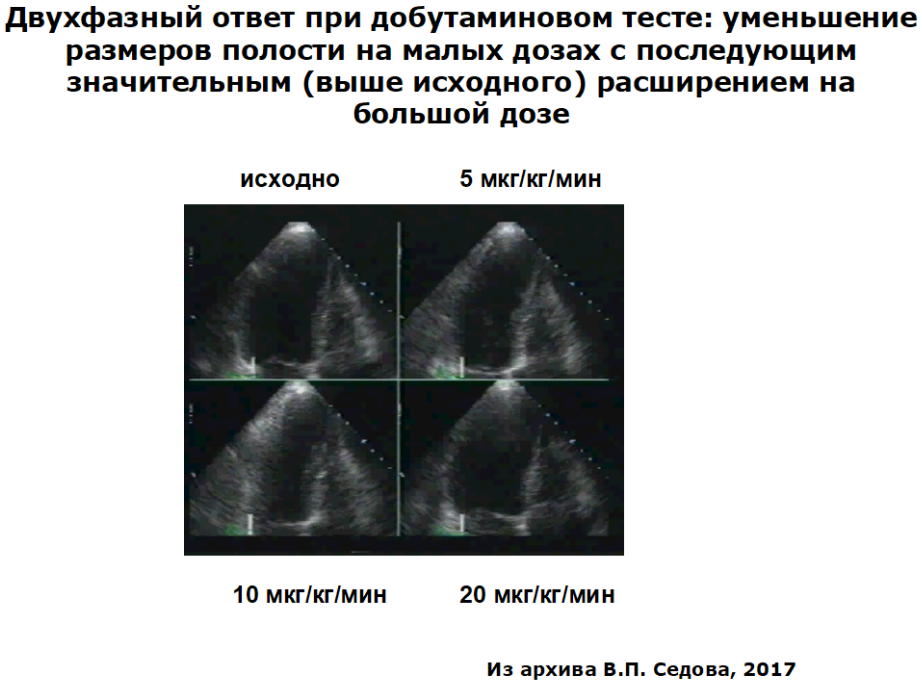
Рисунок 14. Положительный результат добутаминового теста у пациента Д., 62 лет